

NÚT BÚI GIÃN TĨNH MẠCH DẠ DÀY XUÔI DÒNG QUA DA Ở BỆNH NHÂN TĂNG ÁP LỰC TĨNH MẠCH CỬA DO XƠ GAN

Antegrade transvenous obliteration for gastric varices in cirrhosis patients

*Phạm Quang Sơn***, *Phạm Minh Thông***, *Trịnh Hà Châu**,
*Đỗ Đăng Tân**, *Lê Đức Thọ**, *Lê Văn Khăng**, *Vũ Đăng Lưu***

SUMMARY

Abstract: Gastrointestinal bleeding due to rupture of esophageal varices and gastric varices in cirrhosis is quite common and has a high mortality rate if untreated. Gastric varices are difficult to control under endoscopy, intravascular intervention is a highly effective method. In patients who don't have or an inappropriate gastrosplenic shunt, antegrade transvenous obliteration method is the preferred method of treatment.

Purpose: To evaluate the initial results in antegrade transvenous obliteration method in cirrhotic patients with gastric varices.

Material and methods: 13 patients diagnosed with cirrhosis of the liver had gastric varices from June 2020 to June 2021 received an antegrade transvenous obliteration intervention. The varices were assessed by endoscopy and MSCT before treatment, immediate effect after intervention on DSA imaging and clinical improvement.

Results: 13 cirrhosis patients with gastric varices performed antegrade transvenous obliteration, of which 3 patients were treated with a combination of both PARTO and ATO. Results 12/13 patients were occluded from all branches, there was no case of acute gastrointestinal bleeding within 3 days after intervention account for 92,31%. 1/12 patients with complete occlusion of the feeding branches had recurrent gastrointestinal bleeding during the follow-up period > 3 months account for 8,33%. There were 3 patients who went to the examination again after 3 months, endoscopy or MSCT scan showed reduction of phlegmon dilated, no gastrointestinal bleeding.

Conclusion: antegrade transvenous obliteration intervention is an effective method in patients with gastric varices rupture but without gastrosplenic shunt or modified gastrosplenic shunt cannot perform simple PARTO method.

Keyword: *Gastric varices, antegrade transvenous obliteration, retrograde transvenous obliteration, gastrosplenic shunt*

* Trung tâm Điện quang,
Bệnh viện Bạch Mai

** Trường Đại học Y Hà Nội

I. ĐẶT VẤN ĐỀ

Xơ gan là một bệnh lý thường gặp trong các bệnh lý đường tiêu hóa ở tất cả các nước trên thế giới. Bệnh xơ gan ảnh hưởng đến hàng trăm triệu người trên thế giới và có xu hướng ngày càng gia tăng, là gánh nặng cho nền kinh tế và xã hội. Xuất huyết tiêu hóa do tăng áp lực tĩnh mạch cửa là xuất huyết do vỡ búi giãn tĩnh mạch thực quản, dạ dày hoặc hành tá tràng mà trong đó phần lớn là do vỡ giãn tĩnh mạch thực quản. Đây là một trong những biến chứng chính của xơ gan, thường nặng và có tỷ lệ tử vong cao. Giãn tĩnh mạch dạ dày thực quản xuất hiện ở gần 50% bệnh nhân xơ gan. Giãn tĩnh mạch dạ dày ít phổ biến hơn giãn tĩnh mạch thực quản, xuất huyết do giãn tĩnh mạch dạ dày chiếm 10-30% các trường hợp xuất huyết. Tuy nhiên có 35 đến 90% bệnh nhân xuất huyết dạ dày xuất huyết lại với bệnh nặng hơn và nguy cơ tử vong cao hơn [1].

Có nhiều phương pháp được sử dụng điều trị giãn tĩnh mạch dạ dày như sử dụng bóng chèn, tiêm xơ qua nội soi, phẫu thuật và điện quang can thiệp. Can thiệp điện quang bao gồm: tạo luồng thông cửa chủ (TIPS - Transjugular Intrahepatic Portosystemic Shunt), nút tắc tĩnh mạch ngược dòng qua shunt vị thận (PARTO) và nút tắc búi giãn tĩnh mạch xuôi dòng (ATO). Nhược điểm của phương pháp tiêm xơ nội soi là: Chảy máu tái phát trên búi giãn lan tỏa, vị trí khó, di chuyển vật liệu tiêm xơ... [1]. Kỹ thuật PARTO là kỹ thuật xâm nhập tối thiểu, an toàn và hiệu quả cầm máu, ngăn ngừa tái phát cao trong bệnh lý giãn tĩnh mạch dạ dày [2]. Tuy nhiên, shunt vị thận không có ở khoảng 15% bệnh nhân giãn tĩnh mạch dạ dày [3]. Đối với những bệnh nhân không có shunt vị thận, hoặc nếu có shunt vị thận thay đổi, trong các trường hợp đó mặc dù ATO có sự xâm lấn qua gan nhưng nó có thể thay đổi, cải thiện được dòng máu qua gan, và được chứng minh cải thiện được chức năng gan bảo tồn [4]. Bệnh viện Bạch Mai là cơ sở với nguồn bệnh nhân xơ gan nhiều và có đầy đủ các trang thiết bị và vật chất để chẩn đoán và điều trị biến chứng giãn tĩnh mạch dạ dày trên những bệnh nhân này, chúng tôi thực hiện nghiên cứu này với mục đích: *“Đánh giá hiệu quả nút búi giãn tĩnh mạch dạ dày xuôi dòng qua da ở bệnh nhân tăng áp lực tĩnh mạch cửa do xơ gan”*.

II. ĐỐI TƯỢNG VÀ PHƯƠNG PHÁP

1. Đối tượng và thời gian nghiên cứu

Mẫu thuận tiện: Bệnh nhân được chẩn đoán xơ gan tăng áp lực tĩnh mạch cửa có búi giãn tĩnh mạch dạ dày được chụp cắt lớp vi tính và can thiệp nút búi giãn tĩnh mạch bằng phương pháp xuôi dòng tại Bệnh viện Bạch Mai trong khoảng thời gian từ tháng 6/2020 đến tháng 6/2021.

2. Chỉ định và chống chỉ định

Chỉ định: Giãn tĩnh mạch dạ dày có nguy cơ vỡ: trên hình ảnh nội soi thấy các búi giãn lớn, có các điểm xung huyết hoặc loét khu trú và tiến triển nhanh hoặc giãn tĩnh mạch dạ dày đã vỡ: tái diễn nhiều lần hoặc không kiểm soát được bằng điều trị nội khoa, nội soi can thiệp, không thực hiện được kỹ thuật PARTO.

Chống chỉ định khi có một trong các tình trạng sau: dị ứng thuốc cản quang; suy thận: creatinin huyết thanh > 1.5 mg/dl; cổ chướng mức độ nhiều, tái diễn do tăng áp lực tĩnh mạch cửa; đang có giãn tĩnh mạch thực quản nặng, tiến triển.

3. Kỹ thuật thực hiện

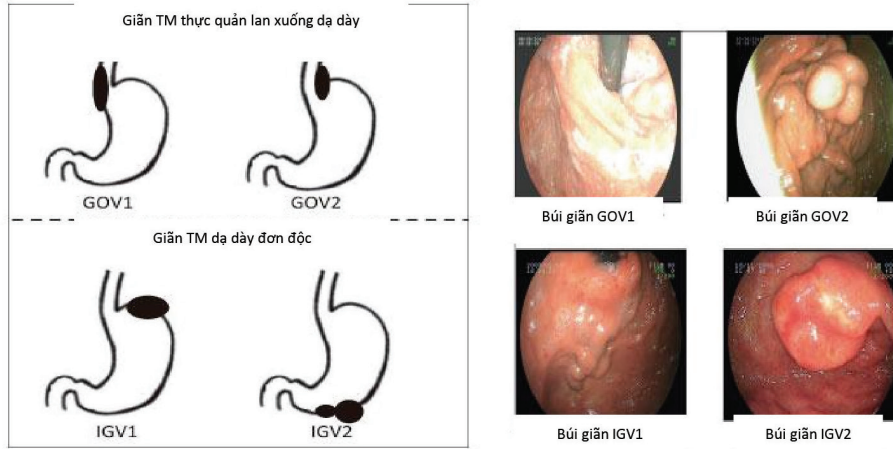
Phương tiện can thiệp: Máy chụp cắt lớp vi tính đa dãy Siemens; hệ thống chụp mạch DSA Philips; bộ dụng cụ can thiệp: Sheath 5F-6F, Guide wire: 0.035", Catheter: Cobra 4-5F, Progreat 2.7F, vật liệu tắc mạch: dung dịch keo histoacryl và lipiodol, Spongel, Amplatzer Plug, Coil.

Quy trình kỹ thuật

a) Trước can thiệp:

Bệnh nhân được nội soi và phân loại giãn tĩnh mạch dạ dày dựa vào vị trí và liên quan với tĩnh mạch thực quản của Sarin [5] (Hình 1):

- GOV (Gastroesophageal varices - giãn tĩnh mạch thực quản lan xuống dạ dày):
 - GOV1: Giãn tĩnh mạch thực quản lan xuống dạ dày phía bờ cong nhỏ.
 - GOV2: Giãn tĩnh mạch thực quản lan xuống dạ dày phía phình vị.
- IG (Isolated gastric varices - Giãn đơn độc tại dạ dày, không liên tục với giãn tĩnh mạch thực quản).
 - IG1: Giãn tĩnh mạch phình vị
 - IG2: Giãn tĩnh mạch tại các nơi khác của dạ dày



Hình 1. Phân loại Sarlin [5]

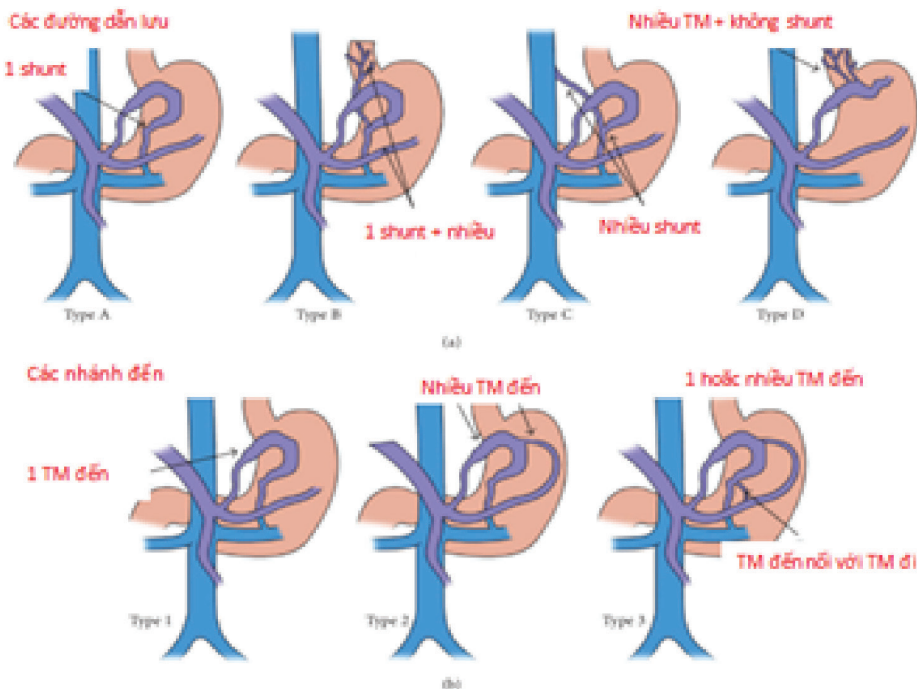
Bệnh nhân được chụp cắt lớp vi tính đa dãy: phân tích bản đồ mạch máu, đánh giá búi giãn, các nhánh đến từ hệ cửa (tĩnh mạch vị trái, tĩnh mạch vị ngấn, tĩnh mạch vị sau), các tĩnh mạch dẫn lưu, các luồng shunt cửa chủ (nếu có) và được phân loại theo Kiyosue [6] (Hình 2):

Phân loại theo tĩnh mạch đến:

- Type 1: một tĩnh mạch đến duy nhất
- Type 2: nhiều tĩnh mạch đến
- Type 3: 1 hoặc nhiều tĩnh mạch đến nhưng có thêm nhiều tĩnh mạch đến nhỏ nối với tĩnh mạch đi

Phân loại theo tĩnh mạch đi:

- Type A: có một shunt duy nhất
- Type B: có một luồng shunt và nhiều tĩnh mạch nhỏ
- Type C: có nhiều shunt: vị thận và shunt vị chủ
- Type D: có nhiều tĩnh mạch đi mà không quan sát thấy luồng Shunt.



Hình 2. Phân loại Kiyosue [6]

Bệnh nhân được làm xét nghiệm chức năng gan: Billirubin trực tiếp/toàn phần; Albumin; Tình trạng dịch ổ bụng: nếu có phải điều trị dịch. Đông máu: PT% (Tỷ lệ % phức hệ prothrombin), INR (chỉ số thời gian đông máu), APTT (Thời gian thromboplastin từng phần được hoạt hoá), tiểu cầu.

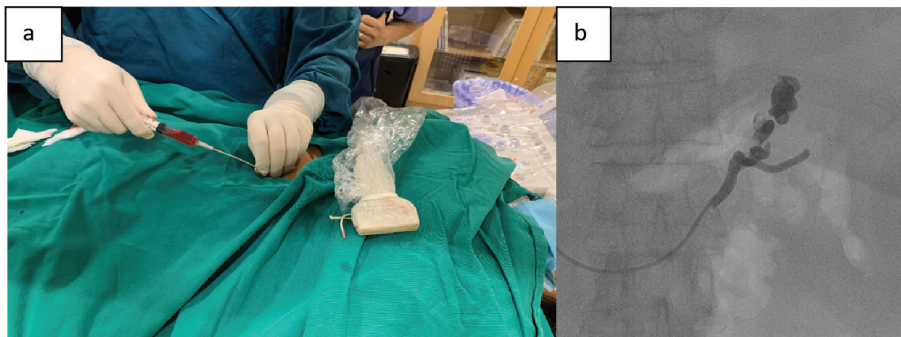
b) Kỹ thuật can thiệp

Bệnh nhân tư thế nằm ngửa, sát khuẩn vùng da quanh vị trí đường vào. Gây tê tại chỗ bằng lidocain 2%, dùng kim Angiocath chọc vào nhánh tĩnh mạch cửa vị

trí phân thùy/tĩnh mạch rốn/tĩnh mạch lách dưới hướng dẫn siêu âm. Dùng ống thông Cobra/vetebral 5Fr tiếp cận đến tĩnh mạch lách, chụp toàn bộ hệ thống tĩnh mạch cửa, chọn lọc gốc các nhánh nuôi, chọn lọc từng nhánh nuôi bằng vi ống thông 2.6Fr (2.7Fr), chụp sau đó nút tắc từng nhánh mạch.

Đóng đường vào: Sử dụng spongel/ dung dịch histoacryl: lipiodol tùy từng trường hợp cụ thể.

Siêu âm kiểm tra tại vị trí chọc: xem có dịch quanh gan hay không. Băng tại vị trí chọc.



Hình 3. Kỹ thuật can thiệp. a) Đường vào tĩnh mạch cửa dưới hướng dẫn của siêu âm. b) Nút tắc nhánh tĩnh mạch vị trái bằng histoacryl: lipiodol

c) Theo dõi sau can thiệp

Theo dõi tình trạng nôn máu và đi ngoài phân đen, mạch, huyết áp, tình trạng đau bụng, sốt nếu có. Nội soi đánh giá tình trạng niêm mạc, tình trạng chảy máu trên những bệnh nhân có nguy cơ.

Theo dõi dài: sau 1-3 tháng, bệnh nhân được khám lâm sàng, xét nghiệm đánh giá chức năng gan. Bệnh nhân được nội soi đánh giá mức độ giãn, tình trạng búi giãn tĩnh mạch dạ dày.

III. KẾT QUẢ

Từ tháng 6/2020 đến tháng 6/2021, chúng tôi đã thực hiện kỹ thuật ATO tại trung tâm điện quang Bệnh viện Bạch Mai trên 13 bệnh nhân:

1. Đặc điểm đối tượng nghiên cứu và đặc điểm búi giãn tĩnh mạch dạ dày trên cắt lớp vi tính và DSA

- Độ tuổi trung bình là 59,6 tuổi nhỏ nhất là 45 tuổi, lớn nhất là 72 tuổi.
- Nguyên nhân xơ gan đều do rượu và viêm gan B
- Trong 13 bệnh nhân có 4 bệnh nhân có u gan

HCC chiếm 30,77%

- Chiếm tỷ lệ nhiều nhất là phân loại Kiyosue 2A có 4 bệnh nhân (30,77%).

- Số lượng tĩnh mạch đến và số lượng tĩnh mạch đi đều không có tương quan với độ giãn trên nội soi (tính theo hệ số tương quan pearson).

2. Đặc điểm kỹ thuật ATO

- Trong 13 bệnh nhân can thiệp kỹ thuật ATO thì 12 bệnh nhân đường vào qua tĩnh mạch cửa, 1 bệnh nhân đường vào qua tĩnh mạch rốn.

- 3 bệnh nhân được kết hợp 2 phương pháp PARTO và ATO.

- Trong 10 bệnh nhân có 8 bệnh nhân được thực hiện trong thời gian từ 60 phút đến 90 phút (thời gian trung bình 75 phút), 1 bệnh nhân thực hiện trong 105 phút là bệnh nhân can thiệp qua đường tĩnh mạch rốn, 1 bệnh nhân thực hiện trong vòng 130 phút là bệnh nhân có biến chứng chảy máu sau khi đóng đường vào qua tĩnh mạch cửa và có trôi vật liệu nút mạch lên phổi.

- 3 bệnh nhân thực hiện kết hợp kỹ thuật ATO và PARTO: thời gian trung bình là 100 phút.

3. Hiệu quả can thiệp

- 12/13 bệnh nhân được tắc hoàn toàn các nhánh tĩnh mạch đến
- 11/12 bệnh nhân nút tắc hoàn toàn búi giãn

không có tình trạng xuất huyết tiêu hóa lại trong thời gian theo dõi > 3 tháng đạt tỷ lệ 91,67%.

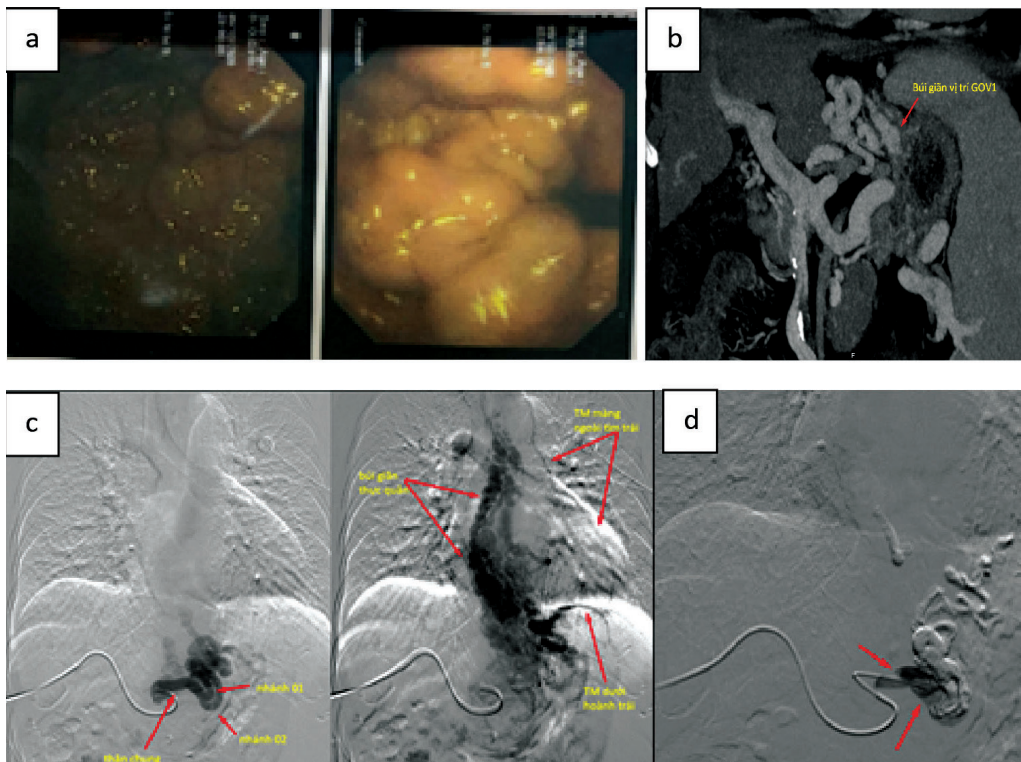
- 6/6 bệnh nhân đi khám lại định kỳ sau > 3 tháng, chức năng gan qua thang điểm Child - Pugh không thay đổi, tuy nhiên khi xét kỹ từng chỉ số PT, albumin, Bilirubin toàn phần đều thấy sự cải thiện đáng kể.

Bảng 1. Chức năng gan trước và sau can thiệp

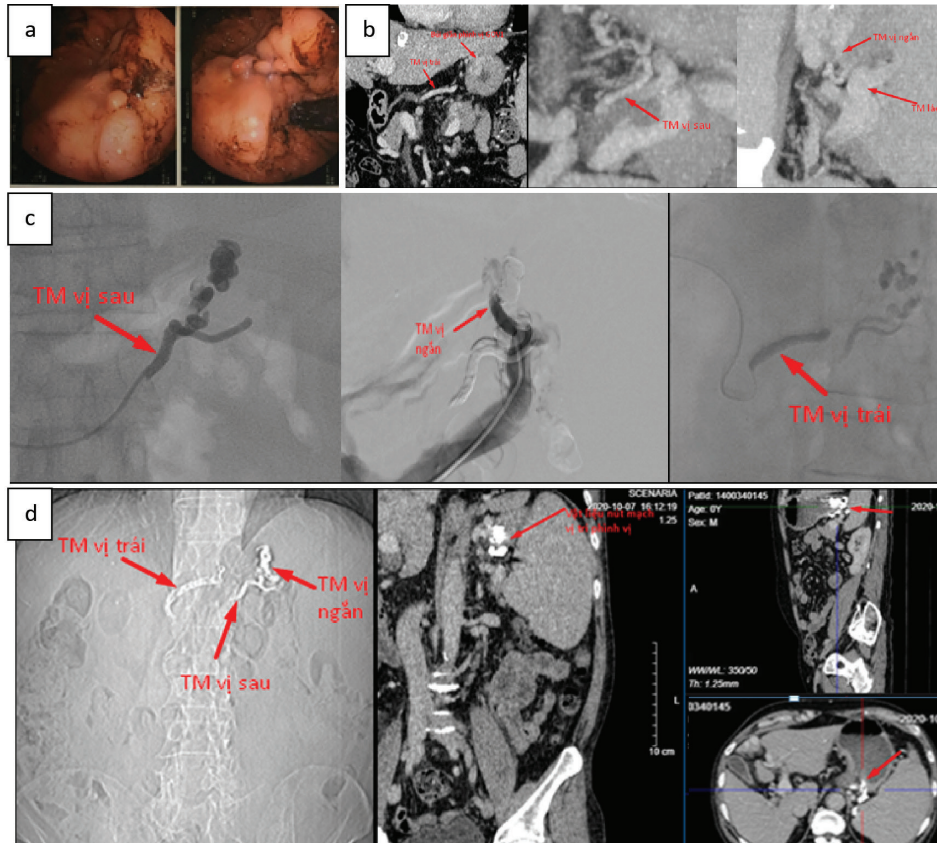
Đặc điểm		Trước ATO (N= 13)		Sau ATO (N= 6)	
Child pugh	A	7	53,85%	5	83,33%
	B	6	46,15%	1	16,67%
	C	0	0%	0	0%
	Tổng	13	100%	6	100%

- 2 bệnh nhân được nội soi lại trong thời gian theo dõi : búi giãn tĩnh mạch dạ dày đều giảm.

- 2 bệnh nhân được chụp CT lại trong thời gian theo dõi: tắc hoàn toàn các nhánh mạch cấp máu và không quan sát thấy búi giãn tĩnh mạch dạ dày.



Hình 4. Bệnh nhân nữ 60 tuổi vào viện vì nôn máu, đi ngoài phân đen - tiền sử xơ gan rượu. a) Giãn tĩnh mạch dạ dày độ 3. b) Búi giãn tĩnh mạch dạ dày GOV1 trên cắt lớp vi tính. c) Nhánh tĩnh mạch vị trái cấp máu cho búi giãn, có các nhánh đi gồm tĩnh mạch thực quản, tĩnh mạch màng ngoài tim và tĩnh mạch dưới hoành. d) Nút tắc nhánh tĩnh mạch vị trái bằng dung dịch histoacryl: lipiodol.



Hình 5. Bệnh nhân nam 67 tuổi vào viện vì nôn máu, đi ngoài phân đen - tiền sử xơ gan - viêm gan B - ung thư gan. a) Giãn tĩnh mạch dạ dày độ 3. b) Các nhánh tĩnh mạch vị trái, vị sau, vị ngắn dẫn tới búi giãn tĩnh mạch dạ dày. c) Nút tắc từng nhánh tĩnh mạch bằng dung dịch histoacryl: lipiodol. d) Hình ảnh cắt lớp vi tính chụp lại sau 1 tháng, hình ảnh động vật liệu tắc mạch trong các nhánh tĩnh nuôi và búi giãn tĩnh mạch dạ dày.

IV. BÀN LUẬN

Giãn tĩnh mạch dạ dày thực quản xuất hiện ở gần 50% bệnh nhân xơ gan. Giãn giãn tĩnh mạch dạ dày là một trong những vấn đề lâm sàng đầy thách thức ở gần 1/3 số bệnh nhân bị tăng áp tĩnh mạch cửa. Tỷ lệ tử vong ở bệnh nhân chảy máu do giãn tĩnh mạch dạ dày dao động từ 25% đến 55%. Nguy cơ tái phát là 35% đến 90% sau khi thuyên giảm tự phát, và có thể đạt tới 89% ngay cả sau khi điều trị nội soi thành công.

ATO là phương pháp lần đầu bởi Lunderquist và Vang năm 1974 [7]. Nguyên lý của kỹ thuật: dưới hướng dẫn của siêu âm, chọc kim qua da vào tĩnh mạch cửa phải hoặc tĩnh mạch cửa trái. Qua đó có thể đưa các ống thông vào các nhánh tĩnh mạch giãn và bơm tắc búi giãn tĩnh mạch. Mặc dù ATO không phải là lựa chọn đầu tiên vì sự xâm lấn qua gan, qua lách,... nhưng đối

với những bệnh nhân có shunt thận-dạ dày thay đổi hoặc bệnh lý não gan khó chữa với PARTO và những bệnh nhân không có shunt thận-dạ dày, ATO cải thiện được dòng máu qua gan, và được chứng minh cải thiện được chức năng gan bảo tồn.

6/6 bệnh nhân đi khám lại định kỳ sau > 3 tháng, chức năng gan qua thang điểm Child - Pugh không thay đổi, tuy nhiên khi xét kỹ từng chỉ số PT, albumin, Bilirubin toàn phần đều thấy sự cải thiện đáng kể phù hợp với nghiên cứu của Toru Ishikawa và cộng sự tháng 1/2017 [4] ATO đã thành công 37/37 bệnh nhân. Không có biến chứng nặng do ATO được quan sát. Tuy nhiên, một bệnh nhân giãn tĩnh mạch dạ dày tái phát sau ATO. Điểm số Child-Pugh được cải thiện từ $8,48 \pm 2,01$ (phạm vi, 5,0 -13.0) trước khi trị liệu lên $7,70 \pm 1,84$ (phạm vi, 5,0 -12.0) và $7,22 \pm 2,01$ (phạm vi, 5,0 -11.0) sau 3 và 6 tháng sau trị liệu.

Tỷ lệ tắc hoàn toàn 12/13 bệnh nhân với tỷ lệ 92,31% tương đương với tác giả Hyo Sung Kwak tháng 11/2008 [8] với Nghiên cứu: “Nút giãn tĩnh mạch dạ dày qua da với Histoacryl”. Kết quả: Tỷ lệ thành công kỹ thuật của kỹ thuật là 88%. Trong 6 bệnh nhân, giãn tĩnh mạch dạ dày đã được xóa sạch thành công với 1 - 8 ml (trung bình 5,4 ml) hỗn hợp Histoacryl-Lipiodol. Theo dõi nội soi và hình ảnh CT sau 6 tháng, không thấy sự hiện diện của giãn tĩnh mạch dạ dày ở bất kỳ bệnh nhân nào sau khi điều trị. Nồng độ albumin huyết thanh tăng, nồng độ amoniac giảm và thời gian prothrombin tăng lên sau 6 tháng ($p < 0,05$).

Nghiên cứu của Jing Wang và cộng sự tháng 2/2013 [9]: “So sánh điều trị nút giãn tĩnh mạch qua da và tiêm Histoacryl qua nội soi trong điều trị giãn tĩnh mạch dạ dày”; 77 bệnh nhân: 45 bệnh nhân đã điều trị nội soi và 32 bệnh nhân đã nhận được nút giãn tĩnh mạch qua da. Trong thời gian theo dõi ($19,78 \pm 7,70$ tháng trong nhóm nội soi, so với $21,53 \pm 8,56$ tháng trong nhóm nút giãn tĩnh mạch qua da) xảy ra tái phát ở 17 bệnh nhân trong nhóm nội soi và 4 bệnh nhân trong nhóm nút giãn tĩnh mạch qua da (37,78% so với 12,5%, $P = 0,028$). Nghiên cứu trên cho thấy nút giãn tĩnh mạch qua da vượt trội hơn so với nội soi để ngăn ngừa giãn tĩnh mạch dạ dày.

1 bệnh nhân có biến chứng chảy máu là bệnh nhân xơ gan nhiều, PT thấp 62% có chảy máu vị trí đường vào tĩnh mạch cửa phải sau khi rút Sheath và tắc đường vào bằng Spongel. Cách khắc phục: mở đường vào tĩnh mạch cửa trái tắc nhánh tĩnh mạch cửa phải bằng dung dịch keo histoacryl: lipiodol. Đối với bệnh nhân gan xơ nhiều, nhu mô đàn hồi kém, PT thấp, tắc đường vào bằng dung dịch histoacryl đem lại an toàn cao hơn. Bệnh nhân này có giãn tĩnh mạch dạ

dày GOV1 độ 3, chỉ có 1 nhánh nuôi là tĩnh mạch vị trái lưu lượng lớn, khi tiến hành bơm keo (tỷ lệ 1:5) thấy có trôi vào búi giãn tĩnh mạch thực quản và đọng vào 1 số nhánh động mạch phổi. Đối với những nhánh tĩnh mạch nuôi có lưu lượng lớn có thể tiến hành bơm keo với tỷ lệ lớn hơn 1:4 hoặc 1:3 (nhược điểm tăng nguy cơ tắc đầu Microcatheter).

3 bệnh nhân kết hợp kỹ thuật ATO và PARTO, cần sử dụng đến Plug tắc shunt vị thận, trong đó có 2 bệnh nhân có phình trên cổ shunt lớn hơn nhiều kích thước Plug lớn nhất là Plug 22mm và 1 bệnh nhân cần can thiệp ATO để tắc 1 nhánh TM vị ngăn trào ngược về tĩnh mạch cửa bằng coil.

Trung tâm Điện quang Bệnh viện Bạch Mai áp dụng kỹ thuật ATO trong điều trị búi giãn tĩnh mạch dạ dày, việc thực hiện sáng tạo kỹ thuật mang lại nhiều hiệu quả tích cực. Trước can thiệp, chúng tôi đánh giá chi tiết hình ảnh búi giãn tĩnh mạch dạ dày trên phim cắt lớp vi tính, bệnh nhân có hay không có shunt vị thận từ đó lập kế hoạch can thiệp. Đối với từng bệnh nhân, dụng cụ được sử dụng linh hoạt, chúng tôi đánh giá kỹ lưỡng hình ảnh: tĩnh mạch đến, tĩnh mạch dẫn lưu, đánh giá chi tiết đường vào từ tĩnh mạch cửa/tĩnh mạch bàng hệ, làm đơn thuần kỹ thuật ATO hay kết hợp ATO và PARTO.

V. KẾT LUẬN

Với các ưu điểm: an toàn, dụng cụ đơn giản với chi phí hợp lý, hiệu quả cao làm tắc hoàn toàn búi giãn tĩnh mạch dạ dày với tỷ lệ 92,31%. ATO là sự lựa chọn tốt cho những bệnh nhân không có chỉ định PARTO hoặc không thực hiện được PARTO đơn thuần đảm bảo lợi ích cho những bệnh nhân xơ gan.

TÀI LIỆU THAM KHẢO

1. Goral V. và Yilmaz N. (2019). Current Approaches to the Treatment of Gastric Varices: Glue, Coil Application, TIPS, and BRTO. *Medicina (Mex)*, 55 (7).
2. Watanabe K., Kimura K., Matsutani S. và cộng sự. (1988). Portal hemodynamics in patients with gastric varices. A study in 230 patients with esophageal and/or gastric varices using portal vein catheterization. *Gastroenterology*, 95 (2), 434–440.
3. Chikamori F., Shibuya S., Takase Y. và cộng sự. (1996). Transjugular retrograde obliteration for gastric varices. *Abdom Imaging*, 21 (4), 299–303.

- Ishikawa T., Imai M., Ko M. và cộng sự. (2017). Percutaneous transhepatic obliteration and percutaneous transhepatic sclerotherapy for intractable hepatic encephalopathy and gastric varices improves the hepatic function reserve. *Biomed Rep*, 6 (1), 99–102.
 - Martínez-González J., López-Durán S., Vázquez-Sequeiros E. và cộng sự. (2015). Management of fundic varices: endoscopic aspects. *Rev Esp Enfermedades Dig*, 107 (8), 501–508.
 - Figure 6: Graphic illustration of the Kiyosue classification of GV... ResearchGate, <https://www.researchgate.net/figure/Graphic-illustration-of-the-Kiyosue-classification-of-GV-21-a-Classification-based-on_fig23_281541442>, accessed: 20/05/2020.
 - Benner K.G., Keeffe E.B., Keller F.S. và cộng sự. (1983). Clinical Outcome After Percutaneous Transhepatic Obliteration of Esophageal Varices. *Gastroenterology*, 85 (1), 146–153.
 - Kwak H.S. và Han Y.M. (2008). Percutaneous Transportal Sclerotherapy with N-Butyl-2-Cyanoacrylate for Gastric Varices: Technique and Clinical Efficacy. *Korean J Radiol*, 9 (6), 526–533.
 - Wang J., Tian X.-G., Li Y. và cộng sự. (2013). Comparison of modified percutaneous transhepatic variceal embolization and endoscopic cyanoacrylate injection for gastric variceal rebleeding. *World J Gastroenterol WJG*, 19 (5), 706–714.
-

TÓM TẮT

Tóm tắt: Xuất huyết tiêu hóa do vỡ búi giãn tĩnh mạch thực quản và dạ dày trong xơ gan khá thường gặp và có tỷ lệ tử vong cao nếu không điều trị. Búi giãn tĩnh mạch dạ dày khó kiểm soát dưới nội soi, can thiệp nội mạch là phương pháp có hiệu quả cao. Đối với các búi giãn không có shunt vị thận, hoặc shunt vị thận không phù hợp thì can thiệp xuôi dòng là phương pháp được ưu tiên hàng đầu.

Mục tiêu: Đánh giá hiệu quả nút búi giãn tĩnh mạch dạ dày xuôi dòng qua da ở bệnh nhân tăng áp lực tĩnh mạch cửa do xơ gan.

Đối tượng và phương pháp: 13 bệnh nhân được chẩn đoán xơ gan có búi giãn tĩnh mạch dạ dày từ tháng 06/2020 đến tháng 06/2021 được can thiệp nút tắc búi giãn xuôi dòng. Búi giãn tĩnh mạch dạ dày được đánh giá trên nội soi, cắt lớp vi tính đa dãy trước can thiệp, đánh giá hiệu quả ngay sau can thiệp trên hình ảnh chụp mạch số hoá xóa nền DSA (Digital Subtraction Angiography) và cải thiện trên lâm sàng.

Kết quả: 13 bệnh nhân với chẩn đoán xơ gan có búi giãn tĩnh mạch dạ dày được can thiệp xuôi dòng qua da, trong đó có 3 bệnh nhân được can thiệp kết hợp cả 2 phương pháp nút tắc ngược dòng với hỗ trợ của dù - PARTO (Plug-assisted Retrograde Transvenous Obliteration) và xuôi dòng ATO (Antegrade Transvenous Obliteration). Kết quả 12/13 bệnh nhân được nút tắc tất cả các nhánh nuôi, không có trường hợp nào xuất huyết tiêu hóa cấp trong vòng 3 ngày sau can thiệp chiếm 92,31%. 1/12 bệnh nhân nút tắc hoàn toàn các nhánh nuôi có xuất huyết tiêu hóa lại trong thời gian theo dõi > 3 tháng chiếm 8,33%. Có 3 bệnh nhân khám lại sau 3 tháng được nội soi hoặc chụp cắt lớp vi tính cho thấy giảm tình trạng giãn tĩnh mạch dạ dày, không còn xuất huyết tiêu hóa.

Kết luận: Can thiệp xuôi dòng là phương pháp hiệu quả ở những bệnh nhân có giãn tĩnh mạch dạ dày nhưng không có shunt vị thận hoặc shunt vị thận biến đổi không thể thực hiện đơn thuần kỹ thuật ngược dòng.

Từ khóa: búi giãn tĩnh mạch phình vị, nút tắc xuôi dòng, nút tắc ngược dòng, shunt vị thận

Người liên hệ: Phạm Quang Sơn

Ngày nhận bài: 12/09/2021. Ngày gửi phản biện: 15/09/2021. Ngày nhận phản biện: 16/09/2021

Ngày chấp nhận đăng: 20/09/2021
